



Röntgenuntersuchung auf ED und sekundäre Arthrosen

Alliance Cynologie International (ACI e.V.) Zuchtbuch

Alliance Cynologie International (ACI) e.V.
Holzweg 6
74850 Schefflenz
Tel.: 06293 9298675
Fax.: 06293 9298682
www.aciev.de
info@carev.de

Rasse: _____ Rüde: Hündin:

Name des Hundes: _____

ZB-Nr.: _____ Wurfstag: _____ Chip-Nr.: _____

Eigentümer: _____

Anschrift: _____

Telefon: _____

Die Röntgenaufnahme wird mit Einsendung Eigentum des Rassehund-Zuchtverbands. Der Eigentümer / Besitzer bestätigt mit seiner Unterschrift die Identität des geröntgten Hundes.

Datum der Röntgenaufnahme: _____

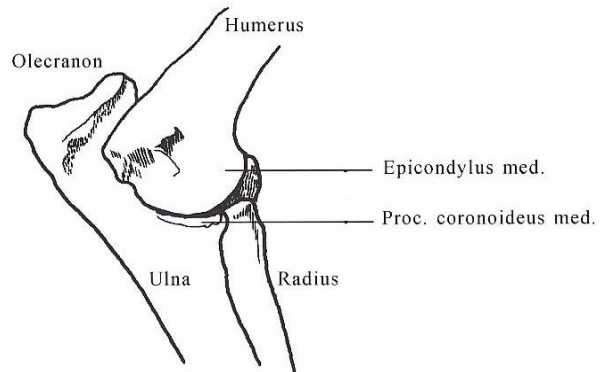
Unterschrift des Eigentümers / Besitzers als Einverständniserklärung: _____

Die Ahnentafel wurde vor der Röntgenaufnahme vorgelegt

Die Chipnummer wurde an Hand der Ahnentafel überprüft

Der untersuchte Hund wurde ausreichend narkotisiert

Für die Untersuchung des Processus anconeus wird der Schallkopf nach kaudal auf das stark gebeugte Gelenk umgesetzt. Die Schallebene verläuft parallel zum Humerus. Auf dieser Weise wird ein kaudo - distaler Einblick in das Gelenk erzielt.



Ellenbogen	Normal	Grenzfall	Grad 1	Grad 2	Grad 3
Rechts	<input type="checkbox"/>	<input type="checkbox"/>	<input type="checkbox"/>	<input type="checkbox"/>	<input type="checkbox"/>
Links	<input type="checkbox"/>	<input type="checkbox"/>	<input type="checkbox"/>	<input type="checkbox"/>	<input type="checkbox"/>

Bemerkung : _____

Datum: _____ Unterschrift / Stempel des Gutachters: _____